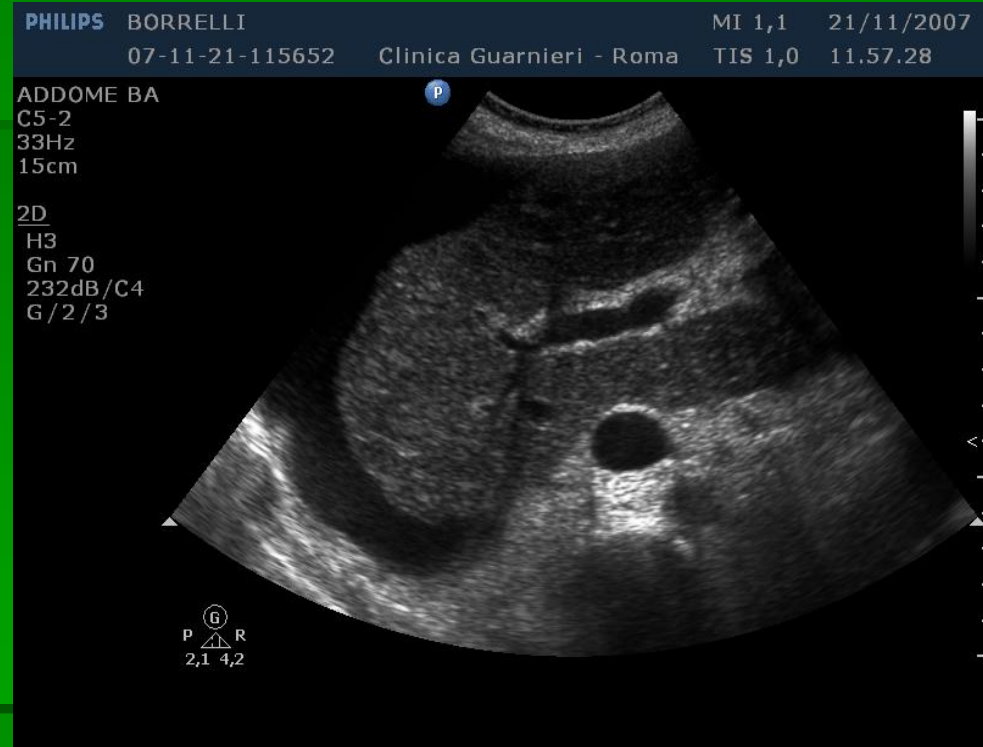

# **CORSO DI BASE DI ECOGRAFIA**

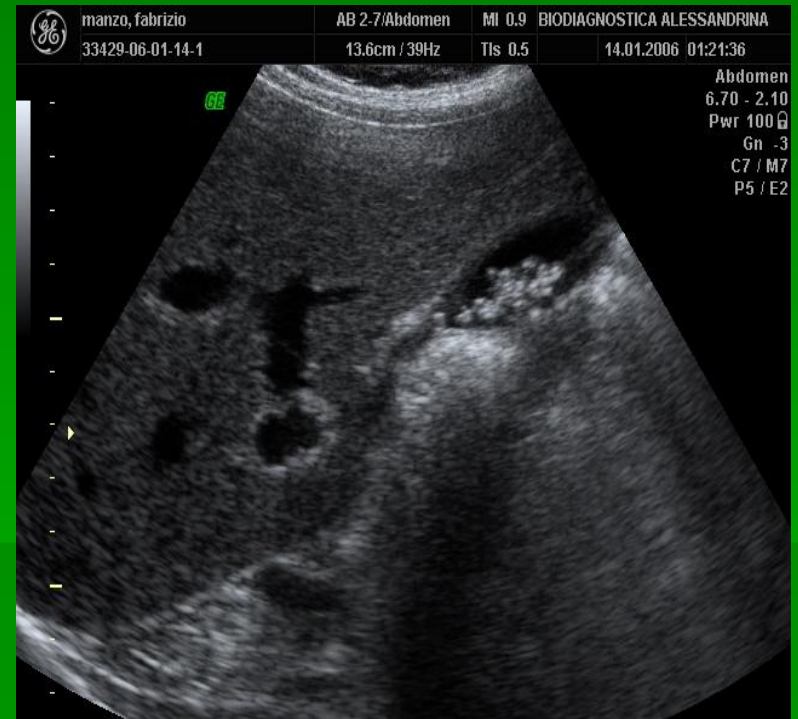
Roma 14-15 Aprile 2008

# FEGATO

- Volume: ridotto
- Ecostruttura:
  - disomogenea
  - Margini: irregolari
- DIAGNOSI: ?



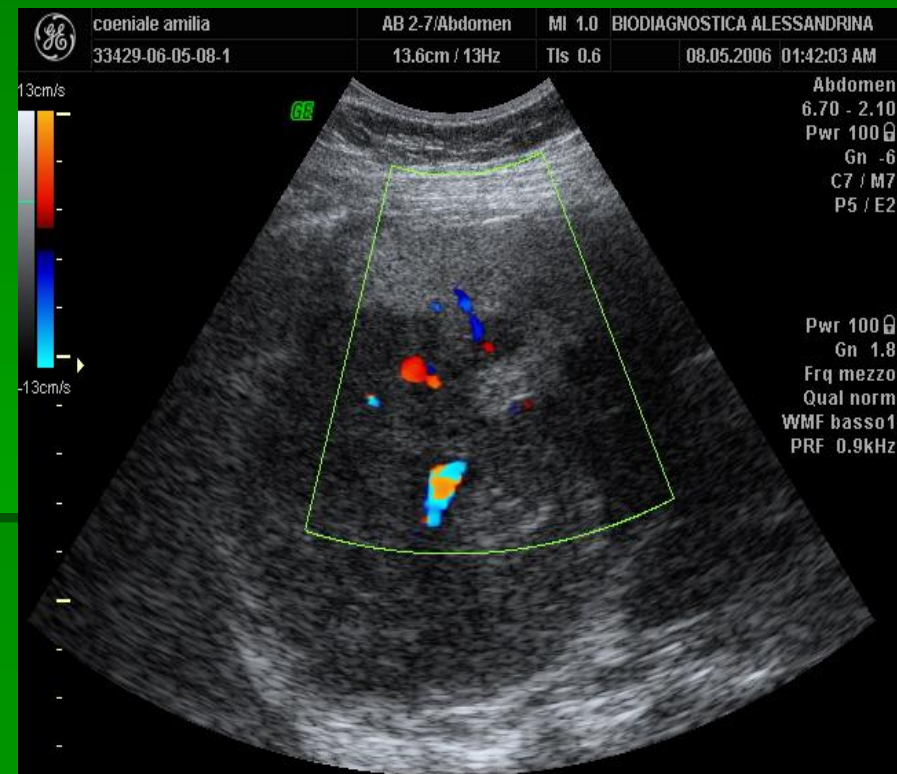
# COLECISTI



# FEGATO

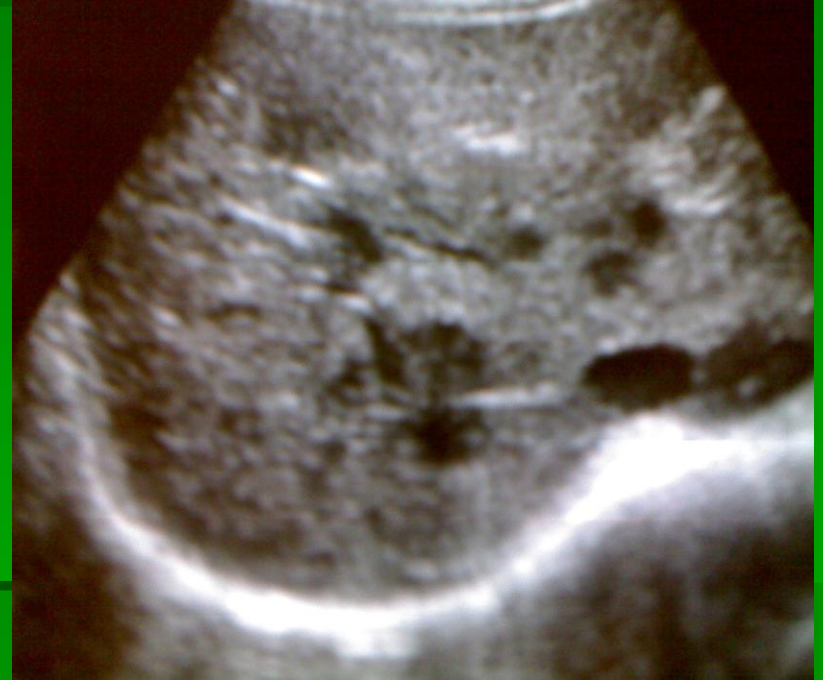## Ecostruttura:

- Disomogenea
  - Margini: irregolari
  - Vascolarizzazione:
  - Spot intralesionali.
  - Sede:
  - VI-VII e VIII seg.
- 
- Diagnosi: ?



# FEGATO

- Formazioni multiple
- Ipoecogene
- Sede: V-VI-VII seg.
- Forma:  
tondeggiante, irregolare



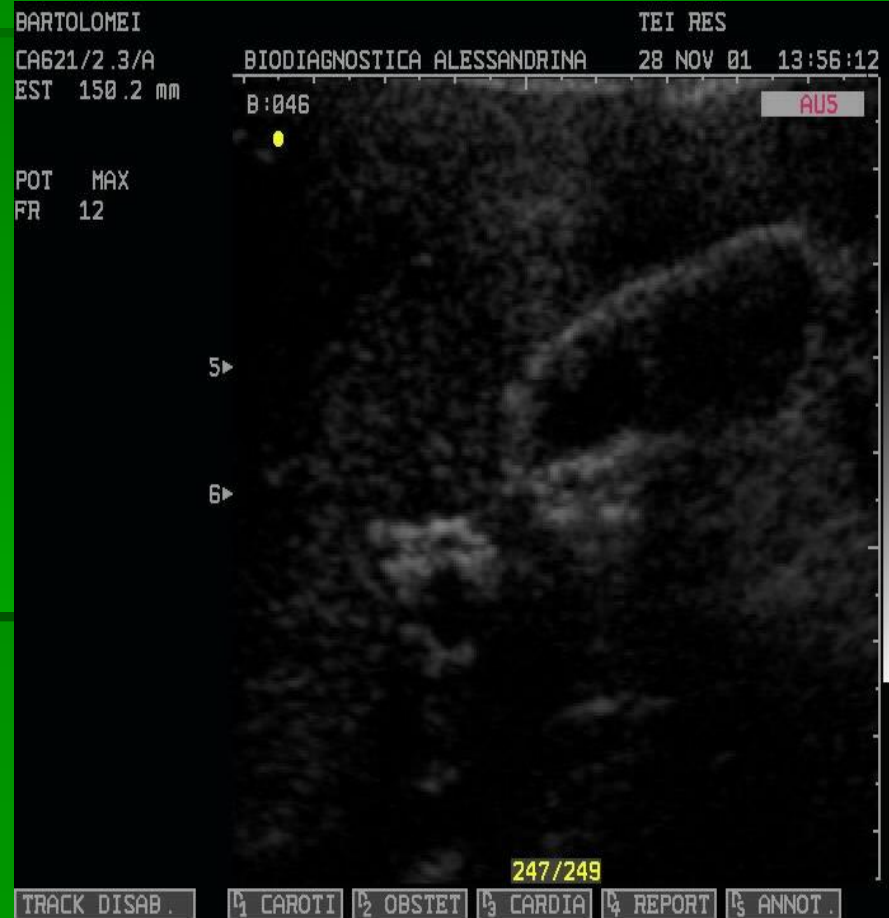DIAGNOSI: ?

# COLECISTI

Formazione unica,  
iperecogena, adesa alla  
parete.

Immobile nei decubiti.

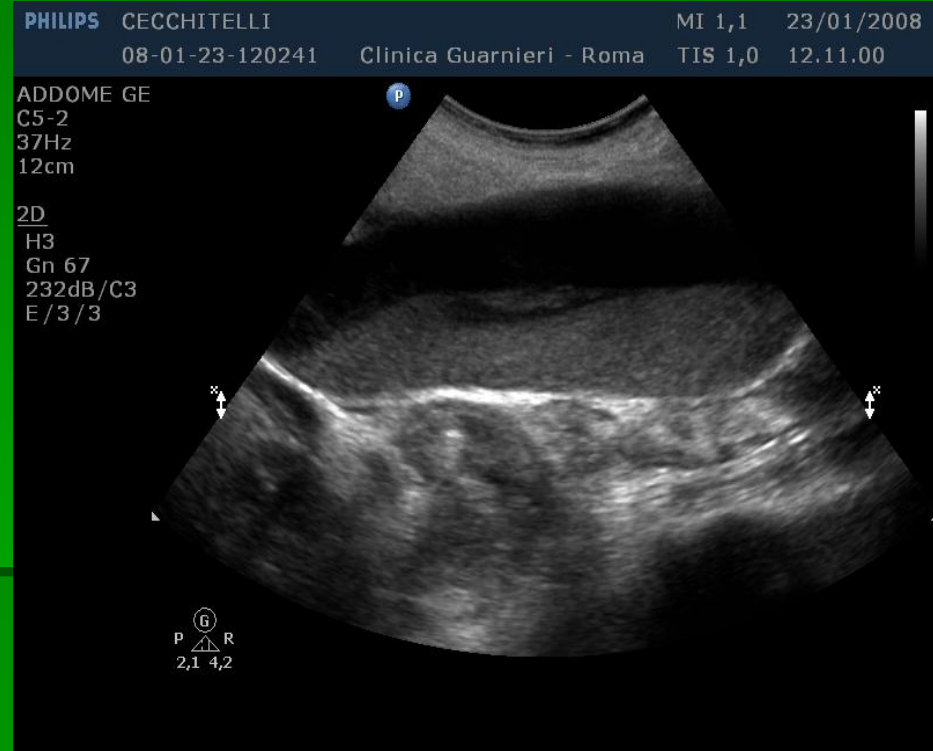- DIAGNOSI:?



# COLECISTI

Echi iperecogeni nel  
lume, mobili nei  
decubiti

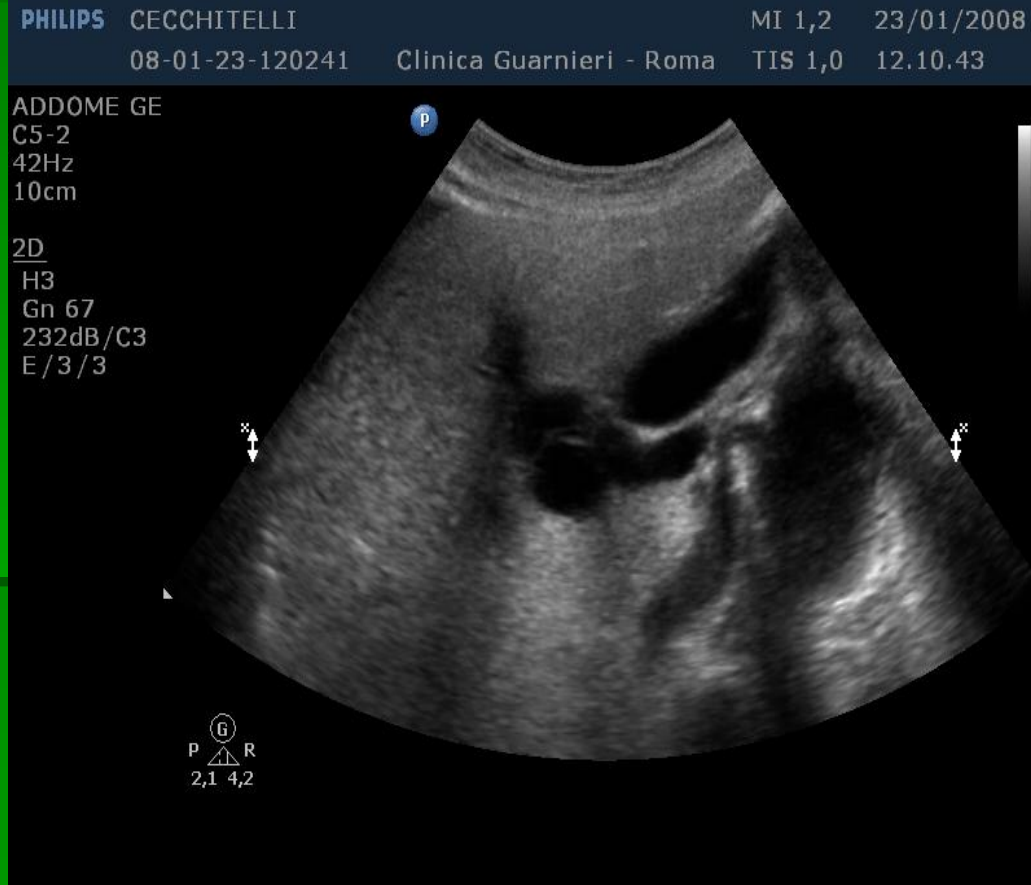
DIAGNOSI ?



# FEGATO

Formazione fluida,  
Unica, tondeggiante.

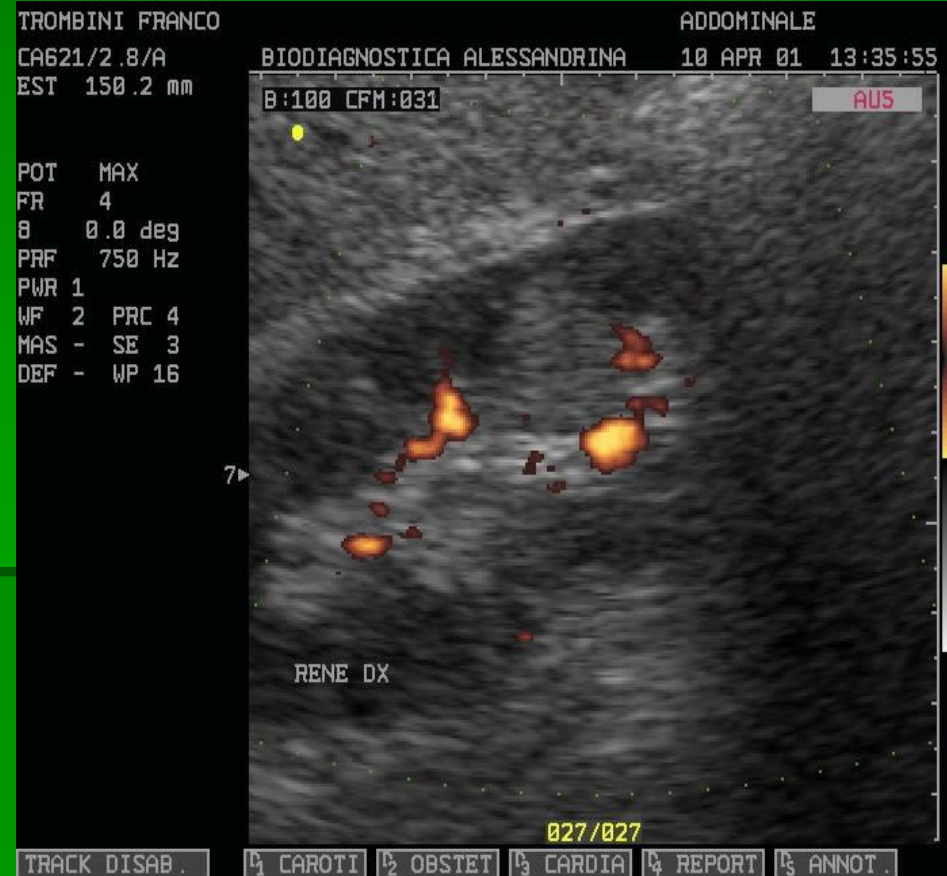DIAGNOSI:?





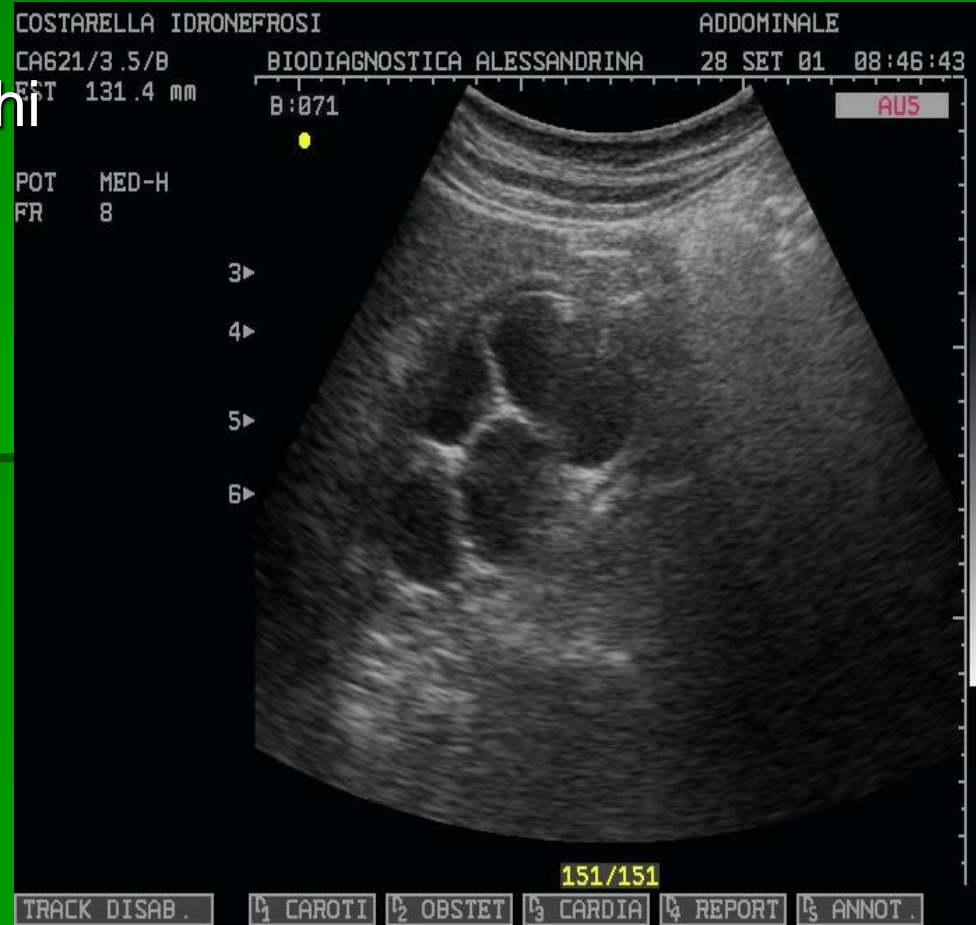# RENE

- Formazione ipercogena,
- Tondeggiante, in ubicata nel parenchima, non vascolarizzata.
- **DIAGNOSI: ?**



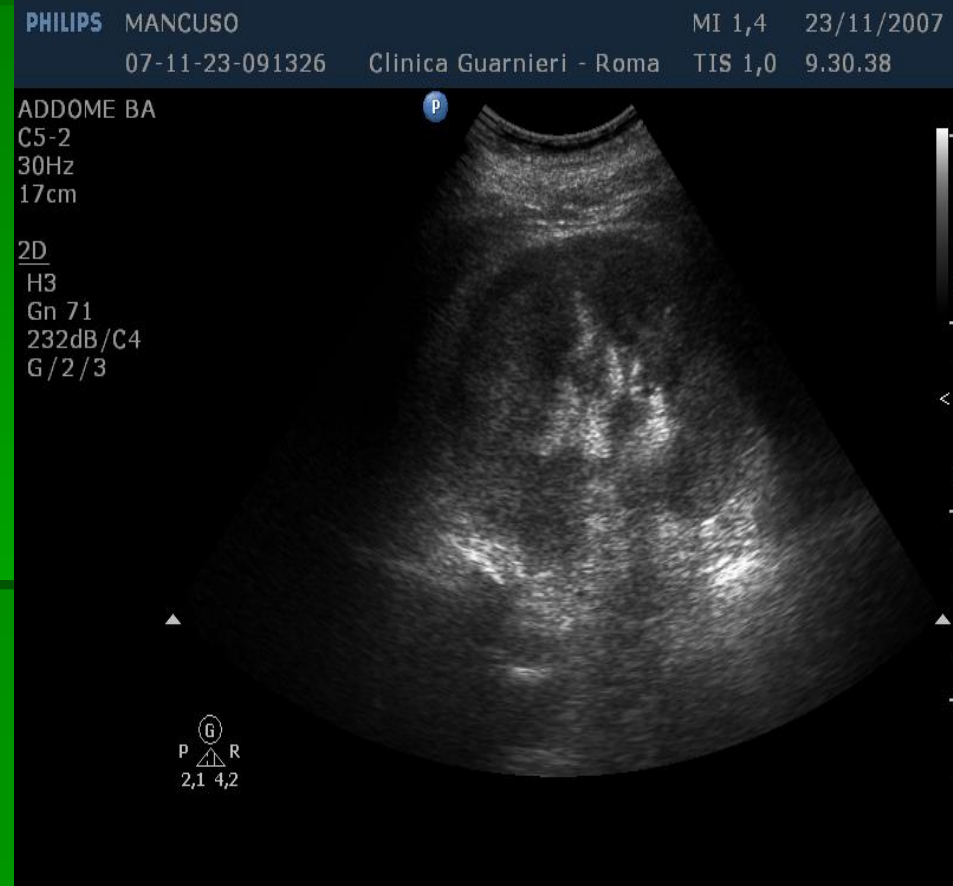
# RENE

- Scarsa rappresentazione del parenchima.
- Divaricazione degli echi
- Pielici.



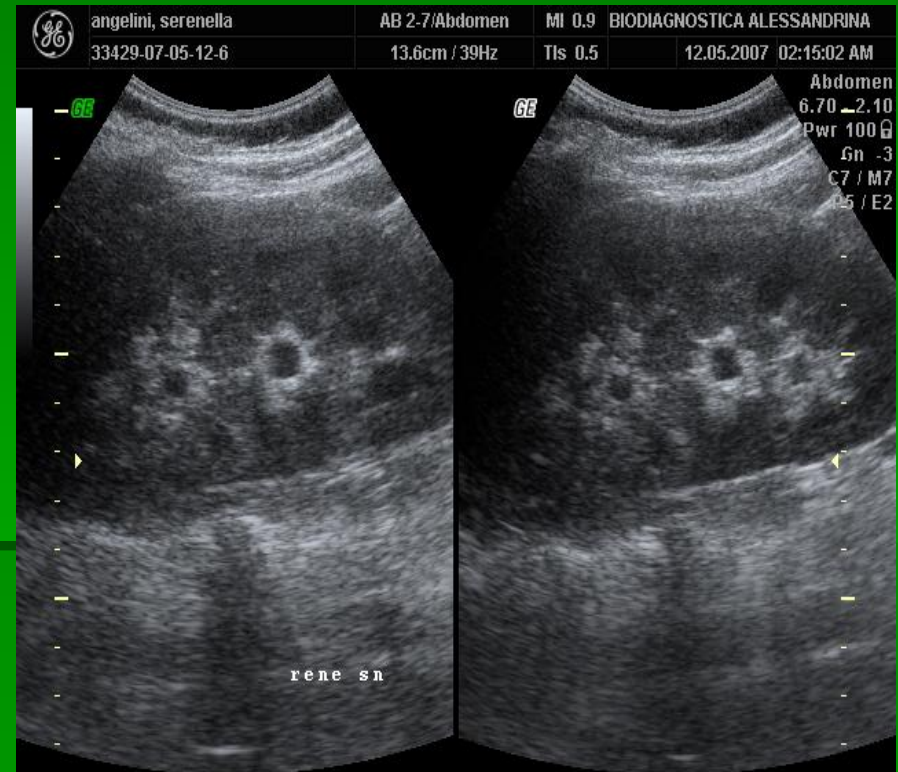
# RENE

- Aumento di volume.
  - Margini polilobati.
  - Aumento dello spessore corticale.
  - Riduzione degli echi
  - Pielici.
- 
- DIAGNOSI:?

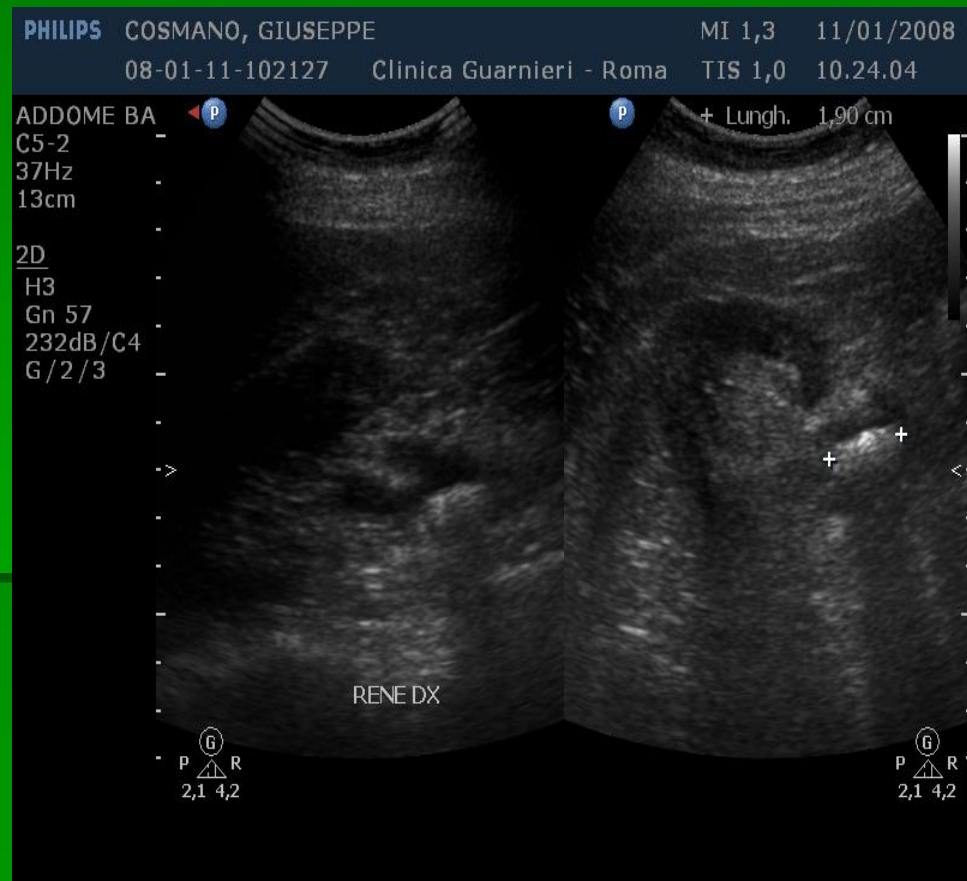


# RENE

- Aumento globale  
Del rene.
  - Lieve ectasia dei  
calici.
- 
- DIAGNOSI:?

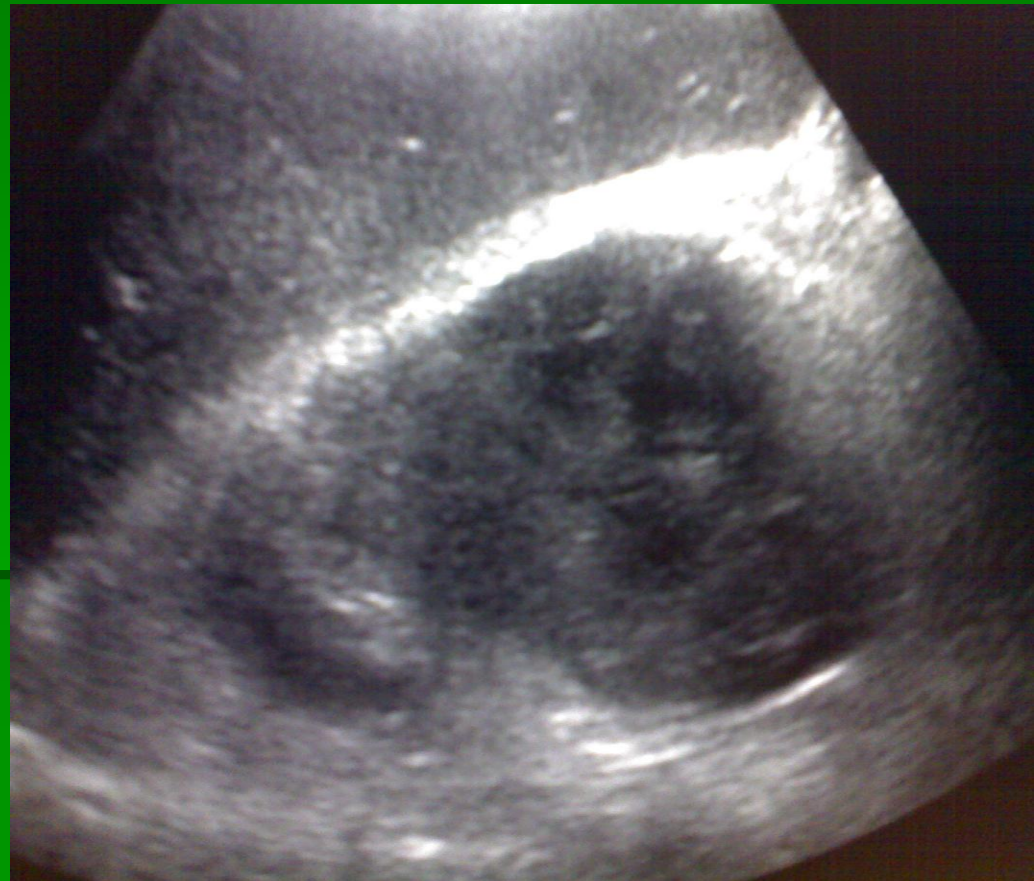

# RENE



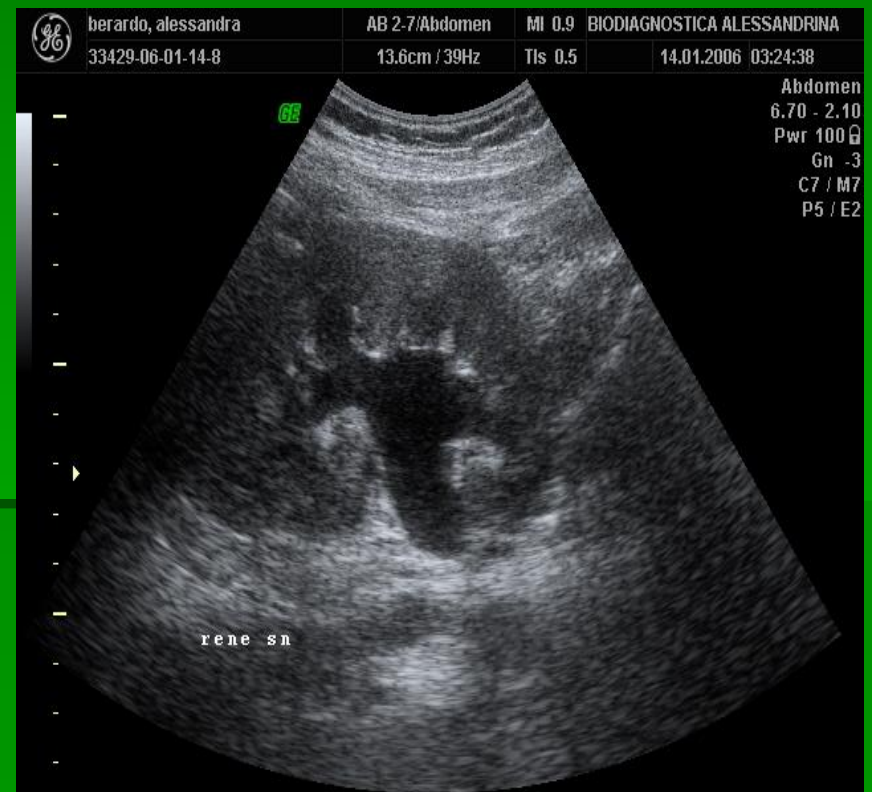# RENE

- Formazione
- Spazio-occupante
- Solida, disomogenea
- DIAGNOSI:?

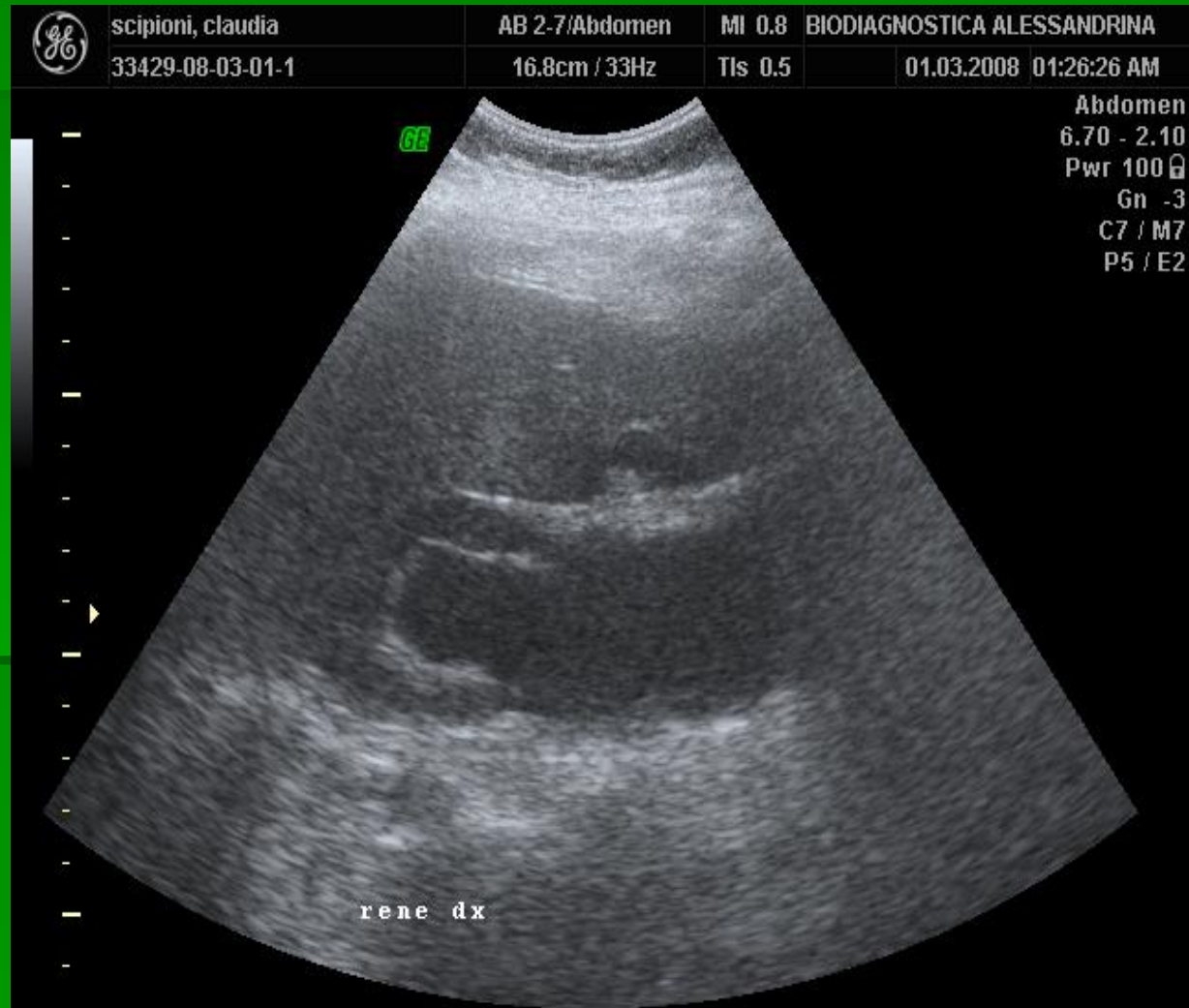



# RENE

- Aumento di dimensioni del rene e di spessore del parenchima.
- Divaricazione dei calici.



# URETERE

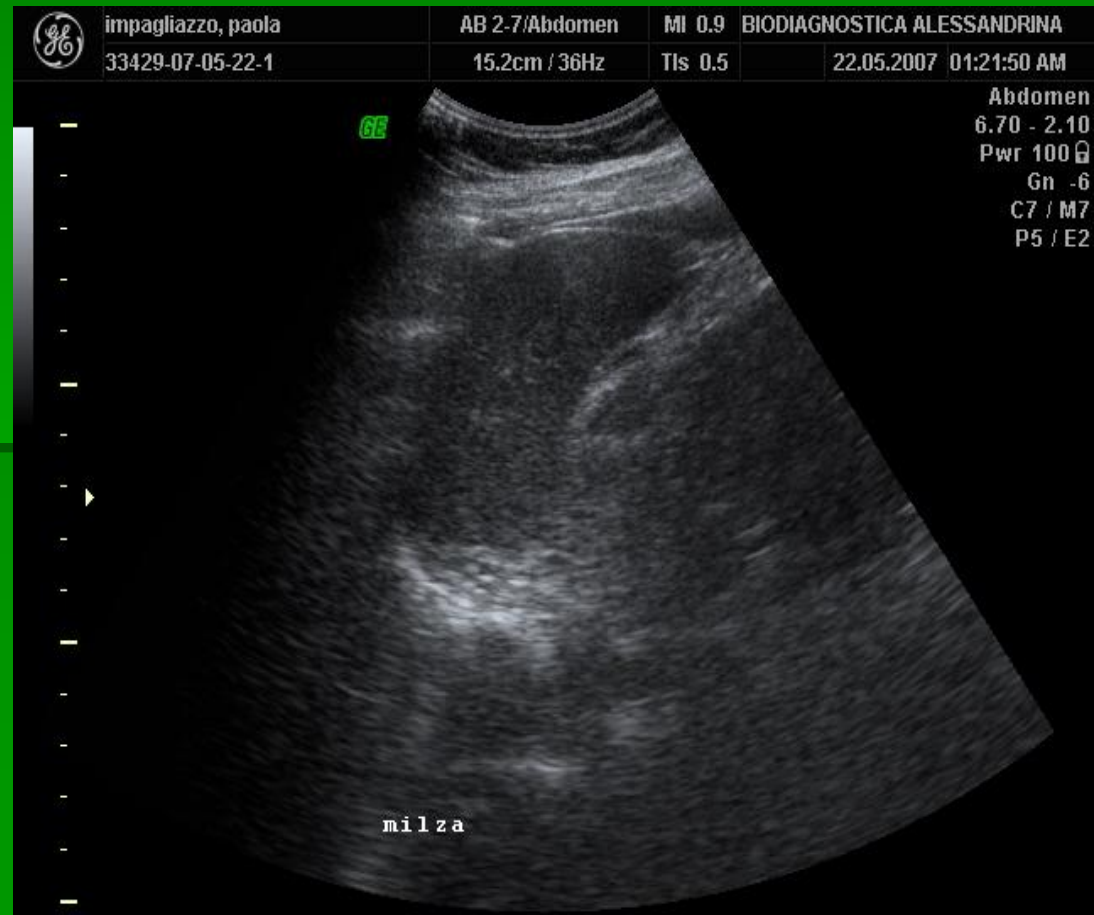



# MILZA

Area ipoecogena, simil-parenchimatosa, parailare.

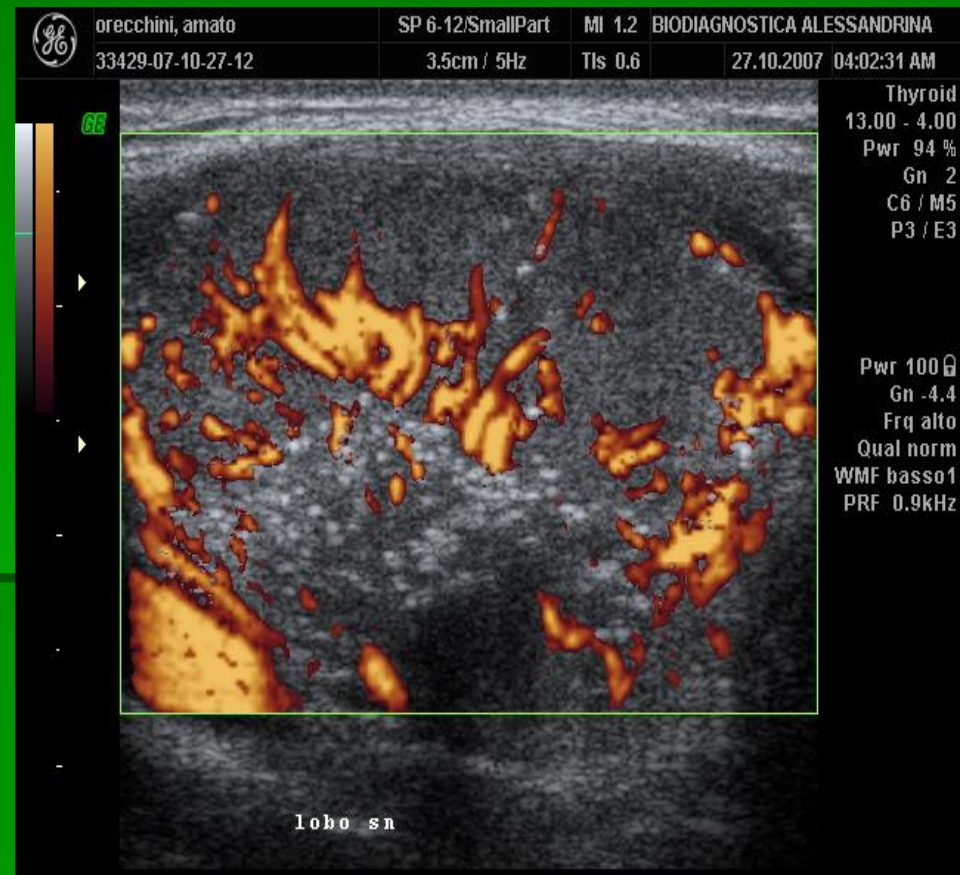?



# TIROIDE

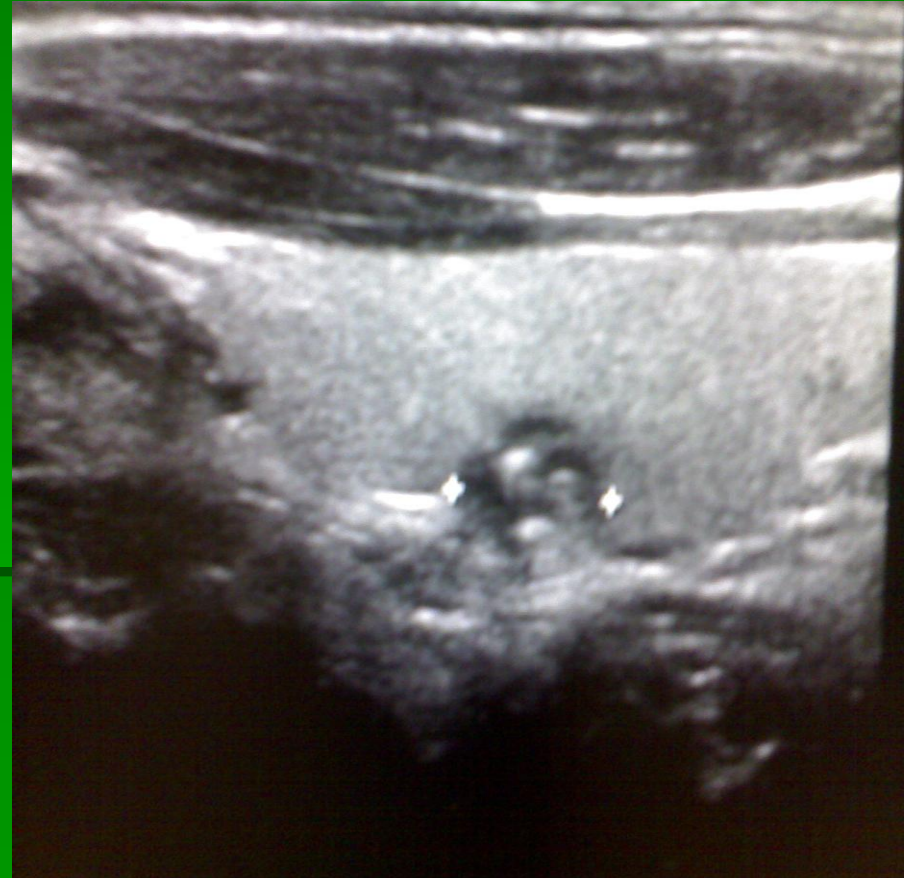Nodulo isoecogeno  
Intensamente  
vascolarizzato.

DIAGNOSI: ?



# TIROIDE

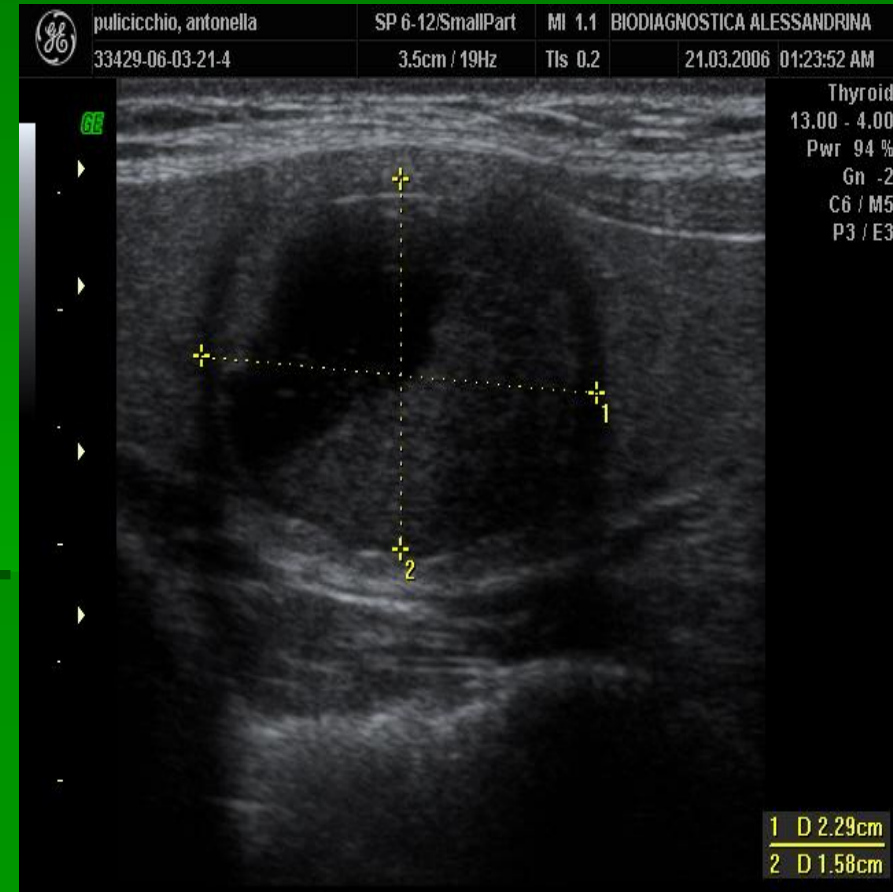
- Nodulo unico, disomogeneo,
  - con microcalcificazioni.
  - Ipoecogeno, a margini irregolari.
- 
- **DIAGNOSI: ?**



# TIROIDE

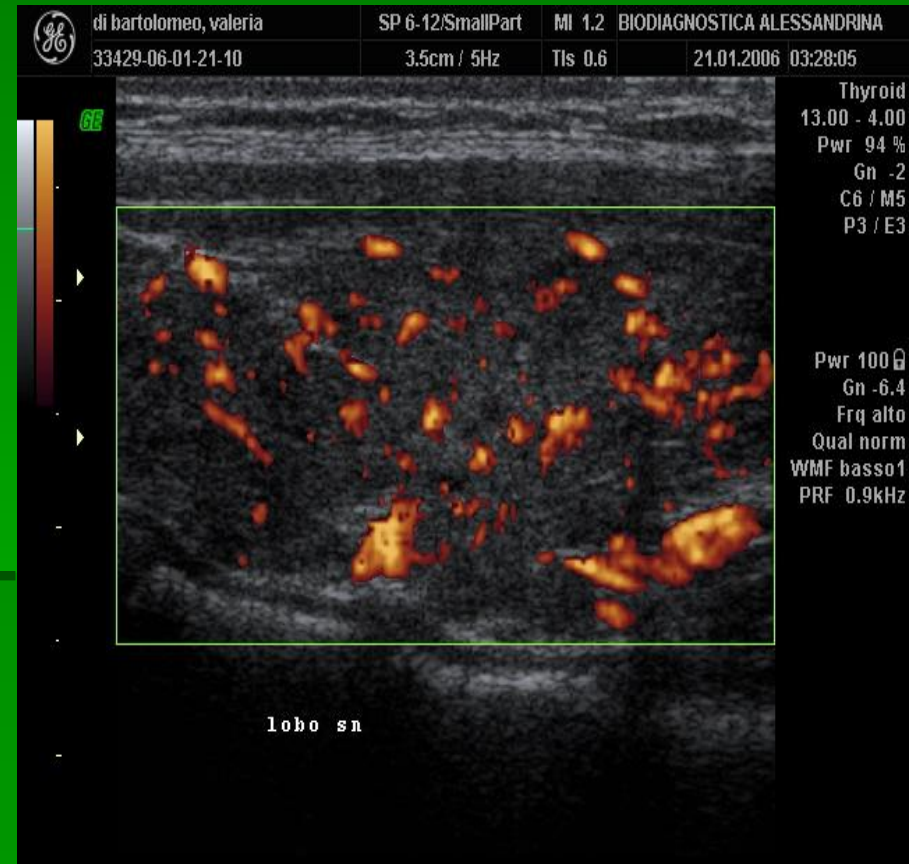
Nodulo misto, prevalentemente  
Fluido, con materiale ecogeno, a  
Margini regolari.  
Non vascolarizzato.

DIAGNOSI:?



# TIROIDE

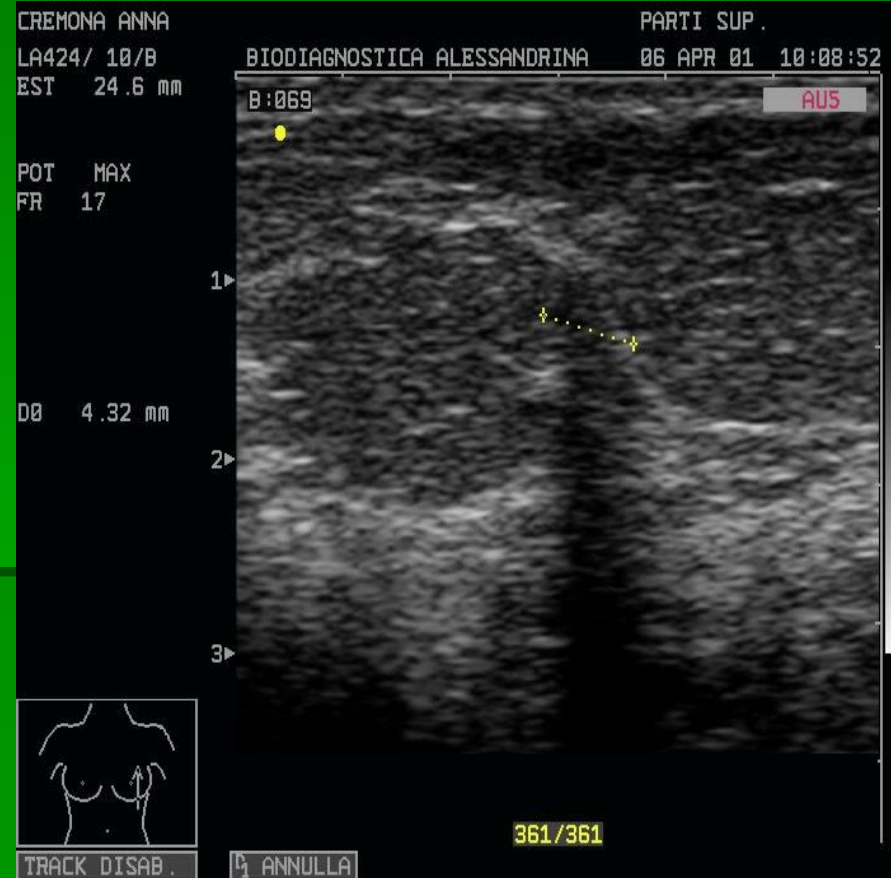
- Struttura disomogenea,
  - Aspetto pseudonodulare,
  - Con aumento della
  - Perfusione vascolare.
- 
- **DIAGNOSI: ?**



# MAMMELLA

Piccola formazione  
ipoecogena, con margini  
mal definiti e "tunnel  
posteriore"

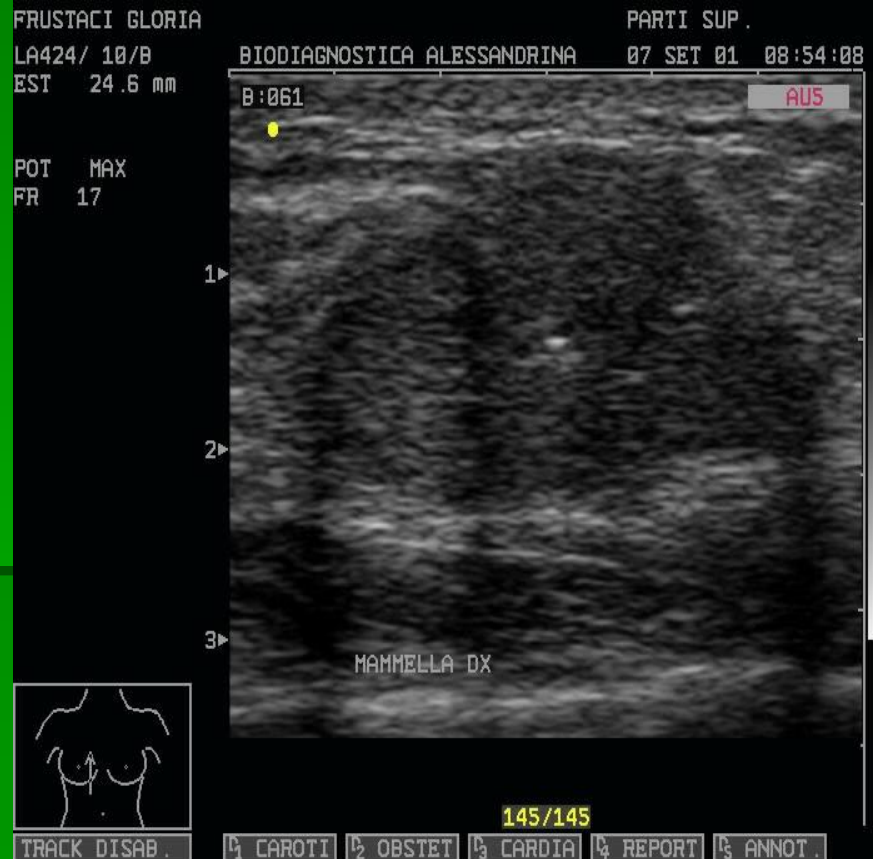
DIAGNOSI: ?



# MAMMELLA

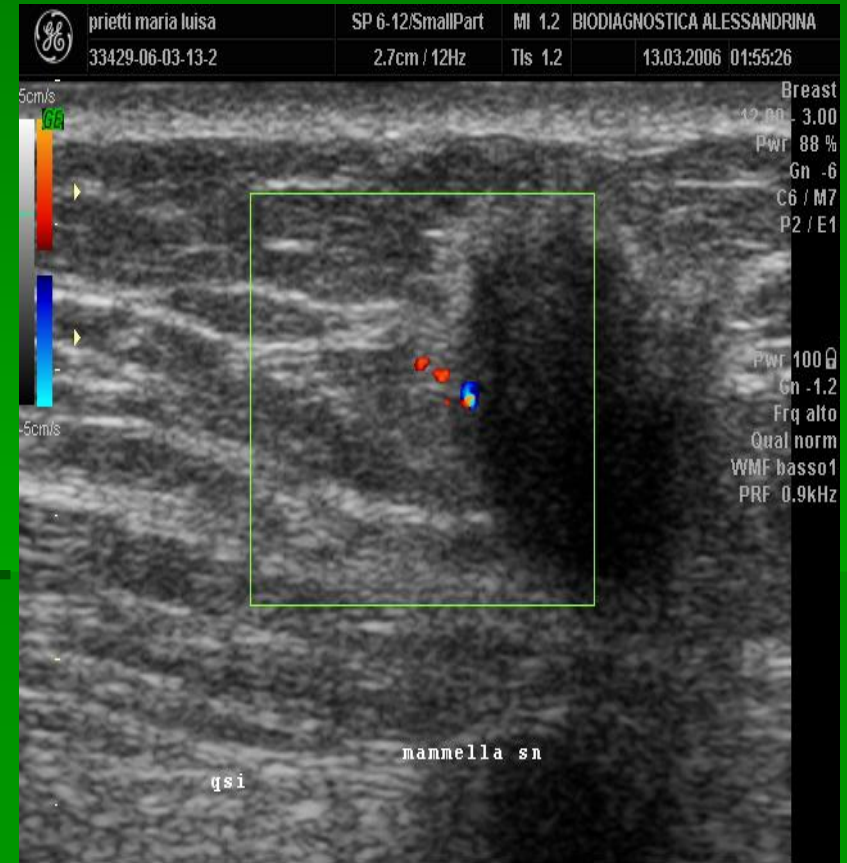Neoformazione solida,  
a margini polilobati, priva  
di “tunnel posteriore”

DIAGNOSI: ?



# MAMMELLA

?

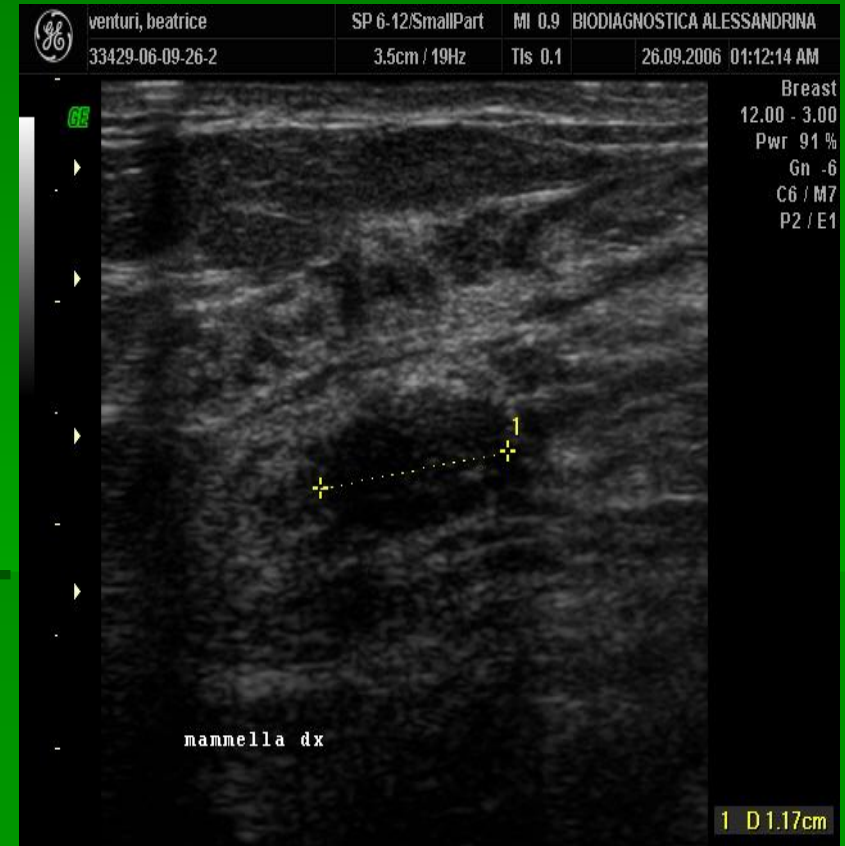




# MAMMELLA

- Nodulo solido,privo di
- Rinforzo di parete e di
- Sbarramento acustico .

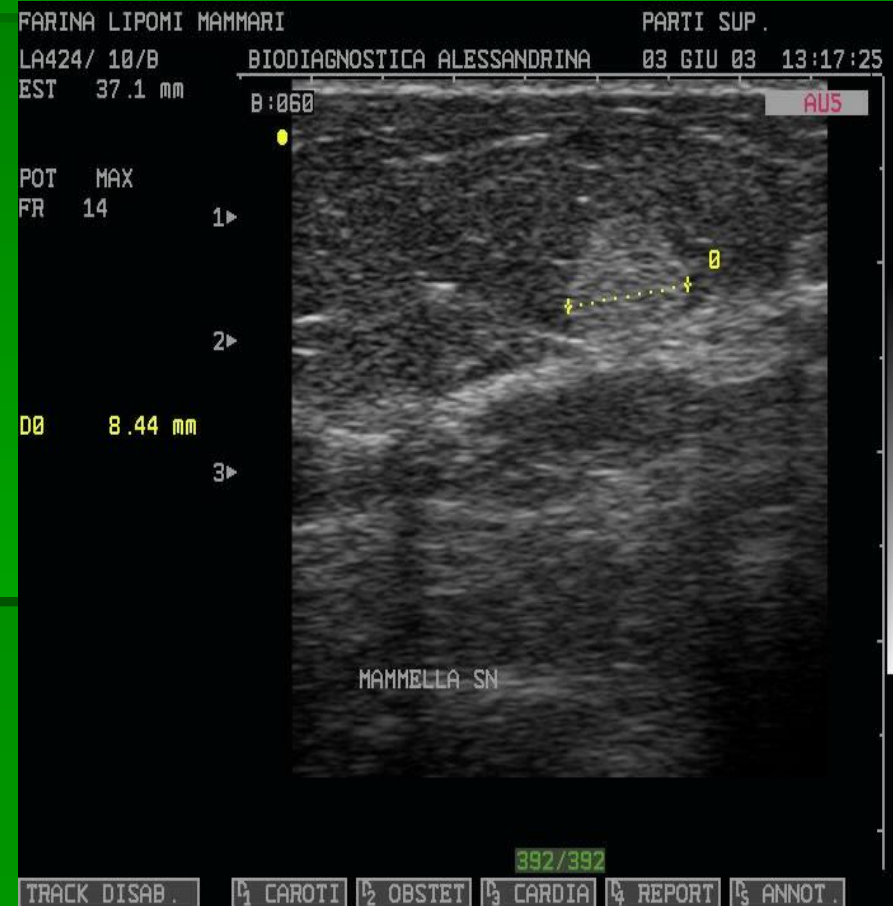
## ■ DIAGNOSI:?



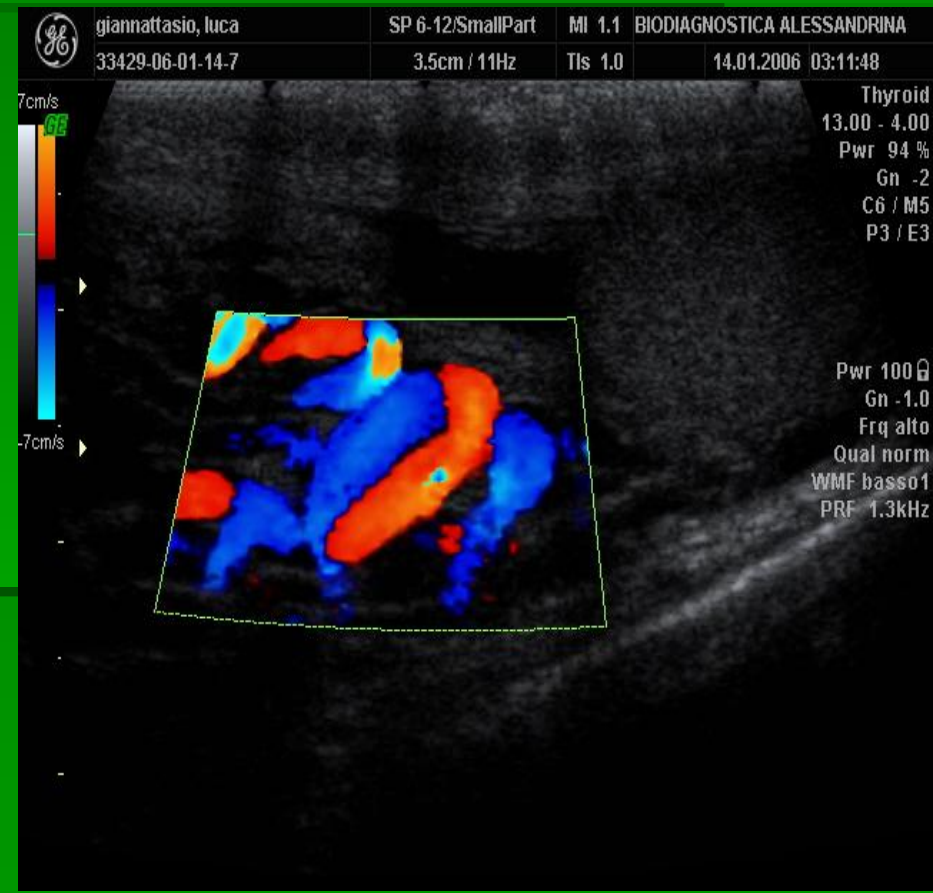# MAMMELLA

Formazione solida,  
iperecogena, priva di  
rinforzo e “tunnel”  
posteriore, presente  
nel grasso  
sovrachiandolare.

DIAGNOSI: ?



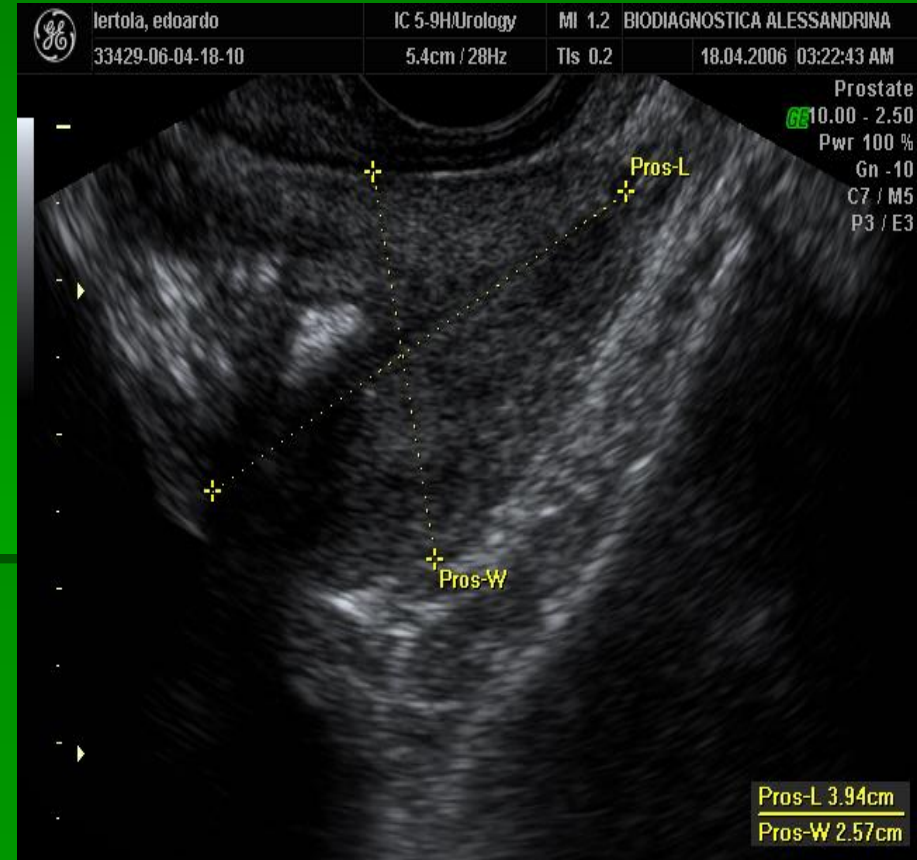
# TESTICOLI



# PROSTATA

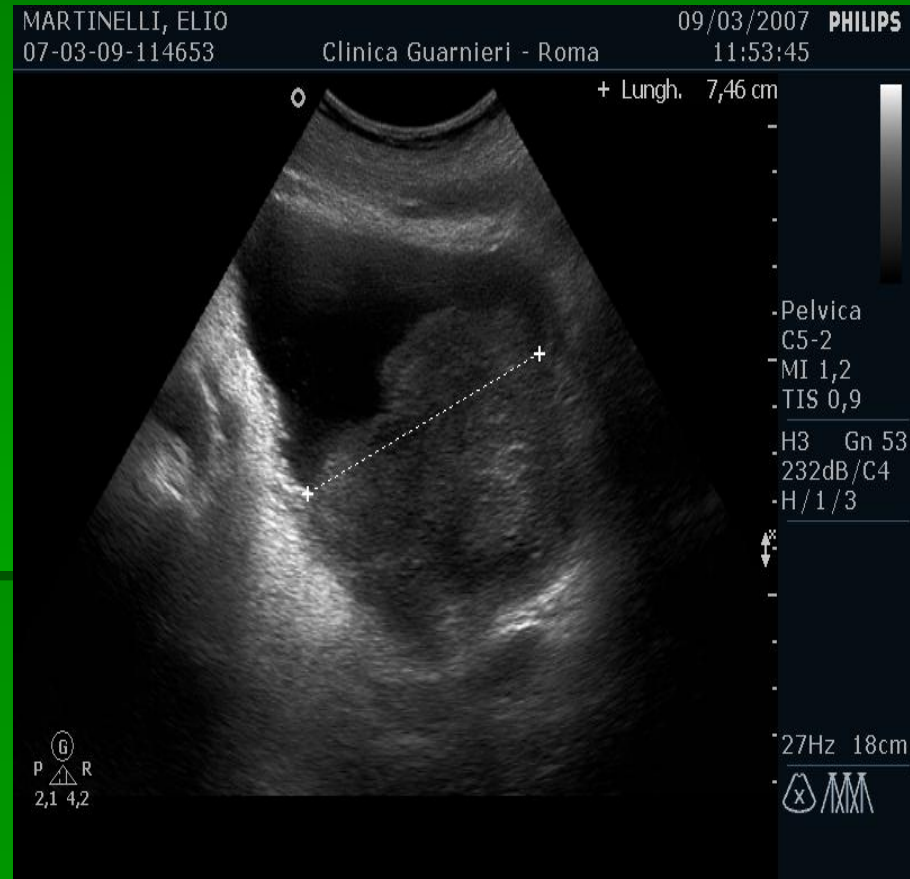- Formazioni iperecogene
- Periuretrali.

■ ?



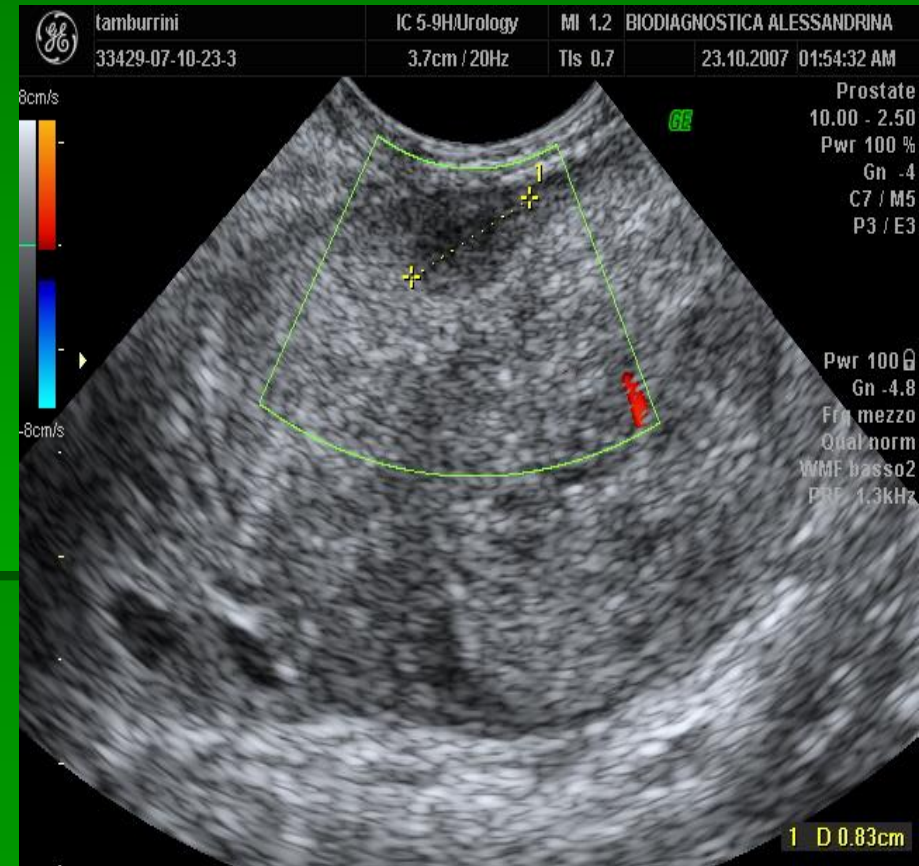
# VESCICA

?



# PROSTATA

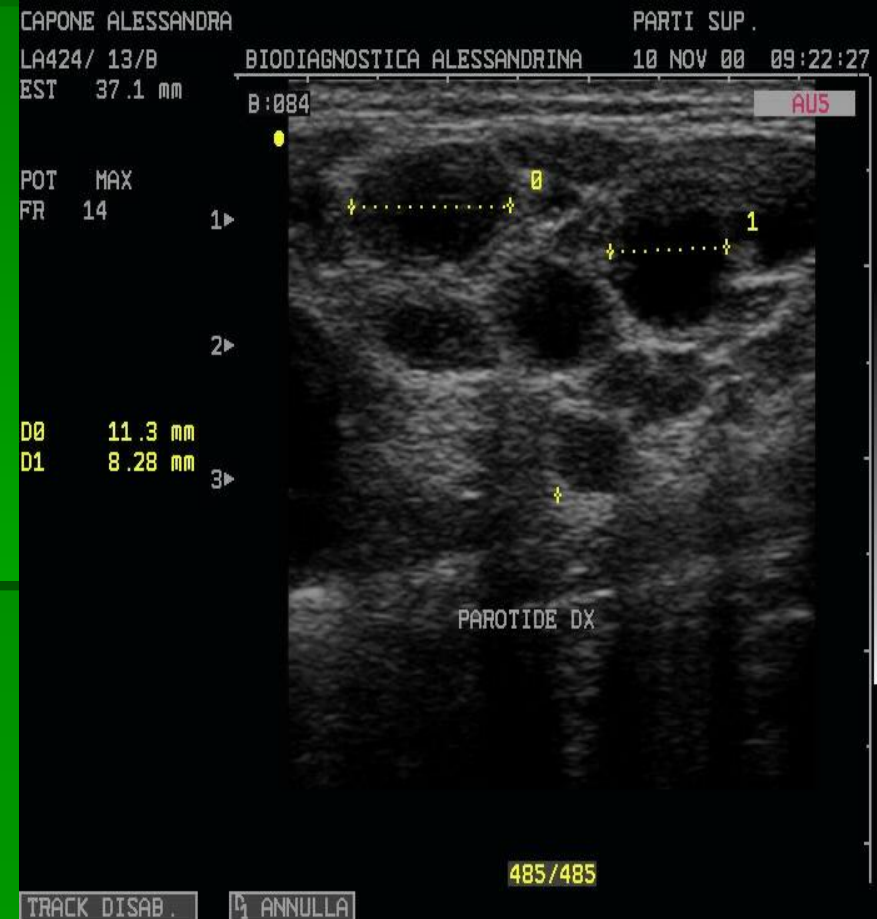
- Area ipoecogena, nella
  - Regione posteriore,
  - Sottocapsulare.
- 
- DIAGNOSI: ?



# PAROTIDE

Ghiandola ipotrofica,  
con margini mal definiti  
e multiple formazioni  
pseudocistiche nel  
parenchima.

DIAGNOSI: ?



# Risultati dei test

- Caso 1: fegato cirrotico
- Caso 2: calcolosi della colecisti
- Caso 3: epatocarcinoma
- Caso 4: metastasi epatiche
- Caso 5: polipo della colecisti
- Caso 6: fango biliare
- Caso 7: cisti epatica
- Caso 8: angiomiolipoma
- Caso 9: idronefrosi
- Caso 10: glomerulonefrite
- Caso 11: pielonefrite
- Caso 12 : calcolosi ureterale
- Caso 13: carcinoma renale
- Caso 14: idronefrosi modesta
- Caso 15: megauretere
- Caso 16: milza accessoria
- Caso 17: adenoma tossico
- Caso 18: carcinoma tiroideo
- Caso 19: nodulo colloidocistico
- Caso 20: tiroidite subacuta
- Caso 21: carcinoma mammario
- Caso 22: fibroadenoma
- Caso 23: Carcinoma mammario
- Caso 24: Fibroadenoma
- Caso 25: Fibrolipoma
- Caso 26: varicocele
- Caso 27: calcificazioni
- Caso 28: carcinoma(III stadio)
- Caso 29: carcinoma prostatico
- Caso 30: Sindrome di Sjogren